

糖尿病(とうによびょう)は「尿に糖が出る病気」なの？

明けましておめでとうございます！いきなり大雪にはびっくりしましたねー。八王子は比較的雪の多い地域ですが、こんなに積もるのは久しぶりでしたよね？予報だとまた雪が降る事もあるとの予想です。注意が必要ですね。

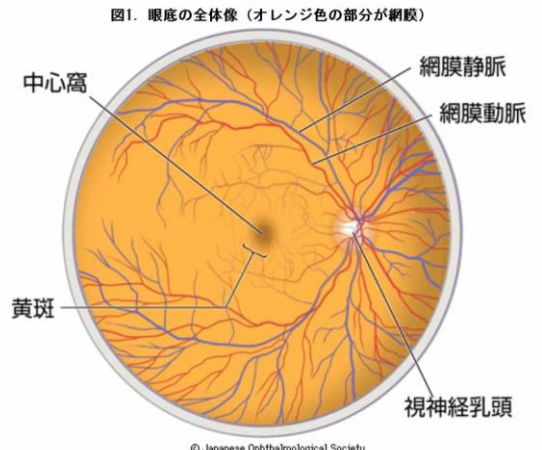
さて、当フジタガンカニューズは平成22年(2010年)の10月から配布を始めまして、現在8年目に突入しております。あまり知られてはませんが、実は細かい「デザイン」というか…「書式の体裁」というか…少—しずつではありますが全体の雰囲気「変貌」を遂げており、通例では年頭の1月にデザイン変更しております。実は手探りで始めた記念すべき第一号は右のようなデザインでした。今の書式に比べるとやや古臭い(笑)？ような、年季を感じさせるレトロ感もあるような…。そこで今年のフジタガンカニューズは初版デザインの復刻バージョンとして色調を似せたデザインとしてみました。細かいデザインについては色々都合の合わない点もあり最近の物を踏襲しておりますので、完全復刻ではありませんが…今年はその感じでやってみようと思います、宜しくお願い致します m(__)m。

今回のフジタガンカニューズも前回引き続き「糖尿病網膜症」についての解説、日本眼科学会のホームページ

http://www.nichigan.or.jp/public/disease/momaku_tonyo.jsp

上に掲載されている文章を引用してみたいと思います。また、前月号(vol.87)での引用文中に登場する(図1)は↓に登場します。紙面の関係で分かりにくくなっており、大変申し訳ありませんがご注意下さい。

また、出血すると網膜にかさぶたのような膜(増殖組織)が張ってきて、これが原因で網膜剥離を起こすことがあります。糖尿病網膜症は、糖尿病になってから数年から10年以上経過して発症するといわれていますが、かなり進行するまで自覚症状がない場合もあり、まだ見えるから大丈夫という自己判断は危険です。糖尿病の人は目の症状がなくても定期的に眼科を受診し、眼底検査を受けるようにしましょう。



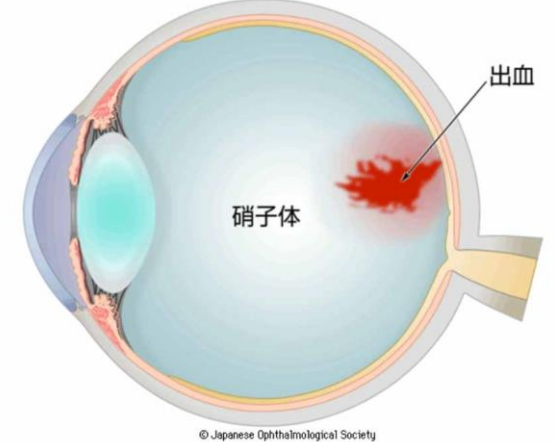
■糖尿病網膜症の分類

糖尿病網膜症は、進行の程度により大きく三段階に分類されます。

(1) 単純糖尿病網膜症

初期の糖尿病網膜症です。最初に出現する異常は、細い血管の壁が盛り上がり、できる血管瘤(毛細血管瘤)や、小さな出血(点状・斑状出血)です。蛋白質や脂肪が血管から漏れ出て網膜にシミ(硬性白斑)を形成することもあります。これらは血糖値のコントロールが良くなれば改善することもあります。この時期には自覚症状はほとんどありません。詳しい網膜の状態を調べるため眼底の血管造影(蛍光眼底造影検査)を行うこともあります。

図2. 硝子体出血のイメージ



(2) 前増殖糖尿病網膜症

単純網膜症より、一歩進行した状態です。細い網膜血管が広い範囲で閉塞すると、網膜に十分な酸素が行き渡らなくなり、足りなくなった酸素を供給するために新しい血管(新生血管)を作り出す準備を始めます。この時期になるとかすみなどの症状を自覚することが多いのですが、全く自覚症状がないこともあります。前増殖糖尿病網膜症では、多くの場合、網膜光凝固術を行う必要があります。



誌面の都合で今回のフジタガンカニューズはここまでですが、今回号のポイントは

- ① 「網膜症は糖尿病になってから10年以上経過して発症する」
 - ② 「(網膜症は)かなり進行するまで自覚症状がない場合もある」
- の2点ですね！続きのお話は次回号で！

今月のお知らせ

今後の臨時休診の予定ですが、**H30年2月16日(金)午後と2月17日(土)**は院長が角膜カンファランスに出席するため**当院は休診**となります、ご注意下さい。



<http://www.fujita-ganka.com>

FUJITA-EYE-CLINIC

藤田眼科

エフ・ビジョン(コンタクトレンズ販売)

P-Vision

☎ **042 (645) 0575**
☎ **042 (642) 2911**